

様式第1号

身体障害者診断書・意見書（呼吸器機能障害用）

総括表

氏名	大正 昭和 平成 令和	年	月	日生（ ）歳	男女									
住所														
①障害名（部位を明記）														
②原因となった 疾病・外傷名						交通，労災，その他の事故，戦傷，自然災害 戦災，疾病，先天性，その他（ ）								
③疾病・外傷発生日						平成 令和	年	月	日	場所				
④参考となる経過・現症（エックス線写真及び検査所見を含む。）						障害固定又は障害確定（推定）					平成 令和	年	月	日
⑤総合所見						〔将来再認定： 要 ・ 不要 〕						（再認定の時期：令和 年 月）		
						※原則として、障害の程度が軽減する可能性がある場合のみ、「要」とし、再認定が必要な時期を記入してください。また、再認定「要」とした理由を、⑤総合所見欄等に記入してください（成長により障害程度に変化が生じることが予想される場合を除く）。								
⑥その他参考となる合併症状						上記のとおり診断する。併せて以下の意見を付す。								
						令和 年 月 日								
						病院又は診療所の名称：								
						病院又は診療所の所在地：								
						診療担当科名： 科 医師氏名：								
身体障害者福祉法第15条第3項の意見〔障害程度等級についても参考意見を記入〕						障害の程度は、身体障害者福祉法別表に掲げる障害に								
						・該当する						（ 級相当）		
						・該当しない								
注意						1 障害名には現在起こっている障害、例えば両眼失明、両耳ろう、右上下肢麻痺、心臓機能障害等を記入し、原因となった疾病には、角膜混濁、先天性難聴、脳卒中、僧帽弁膜狭窄等原因となった疾患名を記入してください。								
						2 障害区分や等級決定のため、岡山県社会福祉審議会から改めて記載内容についてお問い合わせをする場合があります。								

呼吸器の機能障害の状況及び所見

(該当するものを○で囲むこと。)

1 身体計測

身長 cm 体重 kg

2 活動能力の程度

※いずれか該当するものを○で囲むこと。

①酸素吸入なし

②酸素吸入時(l/分)…酸素吸入から離脱できない場合のみ

ア 激しい運動をした時だけ息切れがある。

イ 平坦な道を早足で歩く、あるいは緩やかな上り坂を歩く時に息切れがある。

ウ 息切れがあるので、同年代の人より平坦な道を歩くのが遅い、あるいは平坦な道を自分のペースで歩いている時、息切れのために立ち止まることがある。

エ 平坦な道を約100m、あるいは数分歩くと息切れのために立ち止まる。

オ 息切れがひどく家から出られない、あるいは衣服の着替えをする時にも息切れがある。

※活動能力の程度は、等級の決定に直接結びつくものではありません。

3 胸部エックス線写真所見 (令和 年 月 日)

ア 胸膜癒着 (無・軽度・中等度・高度)

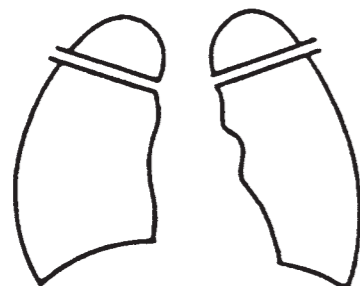
イ 気腫化 (無・軽度・中等度・高度)

ウ 線維化 (無・軽度・中等度・高度)

エ 不透明肺 (無・軽度・中等度・高度)

オ 胸郭変形 (無・軽度・中等度・高度)

カ 心・縦隔の変形 (無・軽度・中等度・高度)



4 換気機能 (令和 年 月 日)

ア 予測肺活量 —・— L (実測肺活量 —・— L)

イ 1秒量 —・— L (実測努力肺活量 —・— L)

ウ 予測肺活量1秒率 % ($=\frac{イ}{ア} \times 100$)

(アについては、下記の予測式を使用して算出すること。)

肺活量予測式 (L)

男性 $0.045 \times \text{身長(cm)} - 0.023 \times \text{年齢(歳)} - 2.258$

女性 $0.032 \times \text{身長(cm)} - 0.018 \times \text{年齢(歳)} - 1.178$

(予測式の適応年齢は男性18-91歳、女性18-95歳であり、適応年齢範囲外の症例には使用しないこと。)

5 動脈血ガス (令和 年 月 日)

※いずれの値であるか、該当するものを○で囲むこと。

①酸素吸入なし

②酸素吸入休止時 (休止時間概ね 分)

③酸素吸入時(l/分)…酸素吸入から離脱できない場合のみ

ア O₂ 分圧: —・— Torr

イ CO₂ 分圧: —・— Torr

ウ pH : —・—

エ 採血より分析までに時間を要した場合 —時間—分

オ 耳朶血を用いた場合: []

6 その他の臨床所見