

第 4 章

研 修

及 び

調 査 研 究

1 技術研修

研修会等の名称	場所	派遣人数	期間
全国食肉衛生検査所協議会 病理部会	神奈川県	1名	平成26年5月15～16日
養鶏講演会	岡山市	1名	平成26年6月20日
平成26年度食肉衛生検査研修	埼玉県	1名	平成26年6月11～7月4日
全国食肉衛生検査所所長会議	東京都	1名	平成26年7月16～17日
岡山県獣医公衆衛生学会	岡山市	2名	平成26年8月1日
中国地区 食品衛生監視員研究発表会	岡山市	1名	平成26年9月5日
全国公衆衛生獣医師協議会総会 及び調査研修発表会	東京都	1名	平成26年9月5日
全国食肉衛生検査所協議会 理化部会	千葉市	1名	平成26年9月26日
日本獣医公衆衛生学会（中国）	島根県	2名	平成26年10月18～19日
全国食肉衛生検査所協議会中四 国ブロック会議及び技術研修会	徳島県	2名	平成26年10月22～23日
と畜場、食鳥処理場における HACCP導入研修会	東京都	1名	平成26年10月24日
全国食肉衛生検査所協議会 病理部会	神奈川県	1名	平成26年11月6～7日
全国食肉衛生検査所協議会 微生物部会総会・研修会	茨城県	1名	平成26年11月19日
食肉衛生技術研修会 衛生発表会	東京都	1名	平成27年1月19～20日
食鳥肉衛生技術研修会 衛生発表会	東京都	1名	平成27年1月21～22日
と畜場、食鳥処理場における HACCP導入研修会	東京都	1名	平成27年1月23日
岡山県・岡山市・倉敷市 食品衛生監視員研修会	岡山市	1名	平成27年1月26日
日本獣医学術年次大会	岡山市	7名	平成27年2月13～15日
HACCPシステム普及研修	神戸市	1名	平成27年3月26日

2 講演及び研究発表

年 月 日	学会等の名称	題 名	発 表 者
平成 26 年 5 月 15～16 日	全国食肉衛生検査所協議会 病理部会	牛の筋肉	藤澤幸平
平成 26 年 10 月 18～19 日	中国地区 日本獣医 公衆衛生学会	Tと畜場に搬入される牛の志賀毒素 産生性大腸菌（STEC）の保菌状況	狩屋英明
		岡山県Tと畜場における過去5年間の 白血病疑い牛の発生状況	葛谷光隆
平成 26 年 10 月 22～23 日	全国食肉衛生検査所協議会 中四国ブロック 研 修 会	悪性水腫が疑われた牛のクロストリ ジウム感染症	藤澤幸平

【全国食肉衛生検査所協議会 病理部会】

演 題：牛の筋肉

機 関 名：岡山県食肉衛生検査所

氏名：藤澤 幸平

動 物 名：牛 品種：ホルスタイン 性別：雌 年齢：10歳

病 歴：出荷1カ月前より、過肥・食欲不振・肺炎・乳房炎症状を呈していた。抗生剤・強肝剤・消炎剤等により加療を行った。同2週間前産、翌日第四胃左方変位の固定手術を行った。同4日前に起立不能り、病畜搬入された。

生体所見：横臥（左下）状態で搬入された。搬入時体温は 39.6°Cで、削瘦しており、右膝部に手術痕があった。

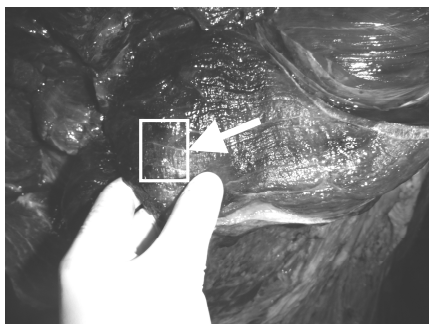
解体所見：病変部である左外側の臀部～大腿部が、著しく腫脹しており、皮下織が泡沫状を呈していた。この部位の剖面からは、褐色泥状の異臭を放つ液体が流出し、圧迫すると捻髪音が聞かれた。筋肉の剖面は暗褐色から赤色で、やや乾燥感があった。当該部位の筋肉は、水に浮いた。左枝肉外側の肋骨～肩甲骨周囲にかけて著しい水腫が見られた。右枝肉皮下織は全体的に黄変していた。その他、心筋に色素沈着、脂肪肝、脾臓の腫大、内側腸骨リンパ節の腫大、産褥子宮が見られた。

組織所見：HE染色において、筋線維間に膠原線維の増生や空胞が見られ、空胞内にはヘモジデリンが見られる部位もあった。また、好中球の浸潤や出血が見られた。筋線維の断裂が見られ、核の消失や横紋の消失が見られた。筋線維間には、多くの大桿菌が見られた。

菌同定：病変部のスタンプ標本から、グラム陽性の芽胞形成桿菌が見られた。病変部筋肉からの DNA 抽出 PCR 検査により、*Clostridium haemolyticum* を確認した。

固 定：10%中性緩衝ホルマリン

切り出し部位：



行政処分：全部廃棄（高度の水腫）

組織診断名：*Clostridium haemolyticum* による大腿部骨格筋の水腫と壊死

疾病診断名：悪性水腫を疑ったクロストリジウム感染症

【中国地区 日本獣医公衆衛生学会】

公衆衛生

Tと畜場に搬入される牛の志賀毒素産生性大腸菌（STEC）の保菌状況

○狩屋英明

岡山県食肉衛生検査所

1. はじめに：牛生肉や生レバーに起因又は関連する食中毒や腸管出血性大腸菌感染症は、全国的に減少傾向にあるが、牛成型肉等の牛肉関連製品による食中毒等は依然多く発生している。そこで、Tと畜場に搬入される牛（成牛:12～159ヶ月齢、子牛:4～10日齢）について STEC の保菌状況を調査したので報告する。

2. 材料および方法：平成26年4月～6月にTと畜場に搬入された成牛42頭の直腸便37検体、十二指腸内容13検体、第1胃内容3検体、第4胃内容1検体及び子牛6頭の直腸便6検体の計60検体を検査に使用した。ノボビオシン加mECで42℃、20～24時間増菌し、公定法に基づき、アルカリ熱抽出し、PCR法でStx(志賀毒素)遺伝子の確認を行った。さらに、Stx遺伝子陽性検体の培養液をDHL寒天培地に塗抹し、分離培養を行い、分離菌のStx遺伝子の有無とStx型別、血清型別を定法により実施した。大腸菌の生化学的性状試験はIDテストEB20(日水)を用いて行った。STEC菌数は検体採取後冷蔵保管2週間以内に、MPN3管法により増菌液中のStx遺伝子の有無に基づいて計測した。

3. 成績：STECは直腸便からのみ検出され、成牛6頭(6/37:16%)及び子牛2頭(2/6:33%)から検出された。PCRで陽性を示した検体全てからSTECが分離された。成牛からO165:H19(Stx1,2)、O165:HUT(Stx1,2)、O103:HUT(Stx1)、OUT:HUT(Stx2)、OUT:H-(Stx1,2)、OUT:H-(Stx2)が、子牛からO26:H11(Stx1)、O55:HUT(Stx1)が検出された。直腸便中のSTEC数は成牛が $<15\sim 1.4\times 10^6$ MPN/g、子牛では 2.2×10^4 MPN/gと 4.7×10^8 MPN/gであった。直腸便中の大腸菌群の多くがSTECである牛も見られた。

4. 考察：直腸便の大腸菌群中のSTEC割合は牛によって多様であった。生後間もない子牛においても、直腸便中に多量のSTECを保菌することが今回初めて明らかになった。多量のSTEC排菌牛の衛生的と畜処理の重要性が示唆された。また、食肉・内臓肉へのSTEC汚染を防止するため、子牛も含めた牛の内臓破損防止、確実な直腸結紮等の衛生対策の重要性が確認され、事業者への指導に役立てたい。

【中国地区 日本獣医公衆衛生学会】

公衆衛生

岡山県 T と畜場における過去 5 年間の白血病疑い牛の発生状況

○葛谷光隆¹⁾ 難波泰治²⁾

1) 岡山県食肉衛生検査所 2) 岡山県保健福祉部生活衛生課

1. はじめに：牛白血病はリンパ系細胞が異常増殖し全身に腫瘍が発生する疾病で、その大部分をウイルス感染による地方病性牛白血病が占めている。近年、全国的に発生が増加傾向にあるとの報告があるが、県内のと畜場における発生状況の詳細については明らかではない。そこで、過去 5 年間に T と畜場で発見された白血病疑い牛について調査するとともに、一部について遺伝子検査を実施したので報告する。

2. 材料および方法：平成 21 年 4 月～平成 26 年 3 月の 5 年間に、T と畜場に搬入された成牛 (21,435 頭)のうち、解体時に全身性腫瘍が認められ、かつ組織検査で異型リンパ球が観察されたものを白血病疑い牛 (以下「疑い牛」とする)とし、各種集計を行った。また、腫瘍組織または全血より抽出した DNA について、Asfaw ら (2005) の報告に基づく PCR 法により牛白血病プロウイルス遺伝子を検索し、陽性検体については増幅産物を制限酵素 (*Bcl I*、*Hae III*、*Pvu II*) で切断することにより遺伝子型を同定した。

3. 成績：5 年間で 152 頭 (0.7%) が疑い牛と診定された。年度別の発生率には大きな変動はなく、明らかな増加傾向は認められなかった。疑い牛の発生率は病畜で 3.1%と、一般畜 (0.3%) の約 10 倍であった。病畜の診断名では、肝炎が 41.2%と最も多く、次いで腰痠が 12.7%であった。次に部位別の腫瘍発生率では、心臓が 74.3%と最も高く、次いで内側腸骨リンパ節 (55.9%)、第四胃 (49.3%) の順であった。また、平成 25 年度に疑い牛と診定された県内産牛 9 頭について PCR 検査を行ったところ、全例でプロウイルスが検出され、遺伝子型別の結果、1 型が 8 例、6 型が 1 例であった。

4. 考察：今回の調査により、T と畜場に搬入された牛の 0.7%に疑い牛が認められた。平成 18 年の全国調査の結果から推計すると、疑い牛の割合は 1.4%程度と考えられることから、全体としてはこの水準を下回っていた。また、疑い牛の 74.3%で心臓に腫瘍が認められたことから、本臓器が診定のポイントになりうると思われた。さらに遺伝子検査の結果、県内で少なくとも 2 種類の遺伝子型が流行していることが今回初めて明らかになった。今後、疑い牛の発生状況調査を継続するとともに、県内で流行しているウイルスの遺伝子型分布についても明らかにしていきたいと考えている。

【全国食肉衛生検査所協議会 中四国ブロック研修会】

悪性水腫が疑われた牛のクロストリジウム感染症

○藤澤幸平¹⁾ 難波泰治²⁾

1) 岡山県食肉衛生検査所 2) 岡山県保健福祉部生活衛生課

はじめに

牛の悪性水腫は、皮下および筋肉における浮腫と多量のガス産生を特徴とする感染症で、*Clostridium septicum*、*C.sordellii*、*C.perfringens*(A型)、*C.novyi*(A型)がその原因菌とされている⁽¹⁾。平成25年11月に病畜としてTと畜場へ搬入された牛について、肉眼所見、解体所見、および組織所見等から悪性水腫が強く疑われたものの、病変部からは*C.haemolyticum*のみが検出され、悪性水腫と診定できなかった事例に遭遇したので、その概要を報告する。

材料および方法

(1) 牛の概要

品種：ホルスタイン 性別：雌 年齢：10歳

病歴：と畜場搬入1ヶ月半前から、過肥・食欲不振・肺炎・乳房炎症状を呈していたため、抗生剤・強肝剤・消炎剤等により治療を行った。同2週間前に死産、翌日に第四胃左方変位の固定術を行った。同4日前に起立不能となり、病畜としてと畜場へ搬入された。クロストリジウムワクチン接種歴は無し。

生体所見：左横臥状態で搬入された。搬入時体温は39.6℃。削瘦し、右臍部には手術痕があった。

(2) 組織学的検査

解体所見で異常を認めた左大腿部の筋肉（以下「病変部筋肉」とする）をスライドガラスにスタンプし、グラム染色およびWirtzの芽胞染色を行った。また、病変部筋肉を10%中性緩衝ホルマリンで固定後、定法により組織切片を作成し、HE染色、グラム染色およびWirtzの芽胞染色を行った。

(3) 原因菌の検索

病変部筋肉を75℃、10分の加熱により芽胞菌以外の細菌を殺菌後、血液寒天培地と卵黄加CW寒天培地で36℃、24時間好気培養および嫌気培養を行った。

(4) 生化学的性状検査

シスメックス社製API 20Aを用いて分離菌の生化学的性状を確認した。

(5) 遺伝子検査

病変部筋肉からのDNA抽出は、NucleoSpin® Tissue XS (TaKaRa)でマニュアルに従い実施した。分離菌については、無作為に選定した11コロニーを滅菌蒸留水に溶解し、100℃、8分間の加熱後、10,000rpmで5分間遠心しDNAを得た。

上記 DNA をテンプレートとして、佐々木ら⁽²⁾により報告された、気腫症、悪性水腫などの鑑別に用いるマルチプレックス PCR を行い、菌種を同定した。

成績

(1) 解体所見

左外側の臀部～大腿部が著しく腫脹しており、皮下織は泡沫状を呈していた。筋肉断面は、暗褐色から赤色を呈し、褐色泥状の異臭を放つ液体が滲出、圧迫により捻髪音が確認された。病変部筋肉を水に入れたところ、水に沈むことなく浮いた状態であった。左外側の肋骨から肩甲骨周囲にかけて水腫が認められた。その他、心筋に色素沈着、脂肪肝、脾臓の腫大、内側腸骨リンパ節の腫大、産褥子宮が見られた。

(2) 組織学的所見

スタンプ標本では、グラム陽性の大桿菌が確認され、芽胞染色像により、偏在性に芽胞を有することが確認された。HE 染色像では、筋線維間に膠原線維の増生や空胞、および好中球の浸潤や出血が見られ、筋線維の断裂、核や横紋の消失も確認された。筋線維間には、多くの大桿菌が確認され、グラム染色像および芽胞染色像により、芽胞を有するグラム陽性菌であることが確認された (図 1)。

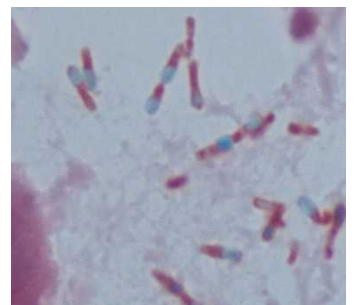

図 1 組織標本芽胞染色像

(3) 原因菌の分離・同定

血液寒天培地および卵黄加 CW 寒天培地の嫌気培養にのみコロニーが形成され、グラム染色の結果、芽胞を有するグラム陽性桿菌 (一部グラム陰性に染まる部分あり) であった。分離菌 4 コロニーの生化学的性状は全て同一であり、いずれも *C. haemolyticum* の性状と一致した (表 1)。

表 1 分離菌の生化学的性状

	糖					ゼラチン	牛乳	凝固血清	レシチナーゼ	リパーゼ	発酵生産物	備考
	ブドウ糖	麦芽糖	乳糖	白糖	サリシン							
<i>C. chauvoei</i>	+	+	+	+	-	+	C、-	-	-	-	B、A	
<i>C. septicum</i>	+	+	+	-	+	+	C、sf	-	-	-	B、A	
<i>C. novyi</i> (A型)	+	+	-	-	-	+	C	-	+	+	P、B、A	
<i>C. novyi</i> (B型)	+	+	-	-	-	+	d	+	+	-	P、B、A	インドール+
<i>C. haemolyticum</i> (novyi D型)	+	-	-	-	-	+	-	-	+	-	P、B、A	インドール+
<i>C. sordellii</i>	+	+	-	-	-	+	d	+	+	-	A、iC iB、iV	ウレアーゼ+ インドール+
<i>C. perfringens</i> (A-E型)	+	+	+	+	-	+	sf	-	+	-	B、A、L	運動性-
分離菌	+	-	-	-	-	+	-	NT	+	NT	NT	インドール+

C: 凝固 d: 消化 sf: stormy fermentation A: 酢酸 B: 酪酸 P: プロピオン酸
iC: イノカブロン酸 iB: イソ酪酸 iV: イソ吉草酸 L: 乳酸 NT: Not Tested

(4) 遺伝子検査

病変部筋肉および分離菌において、いずれも *C.haemolyticum* に特異的なバンドが増幅された。

考察

病性鑑定マニュアル⁽¹⁾では、*C.septicum*、*C.sordellii*、*C.perfringens*(A型)、*C.novyi*(A型)が悪性水腫の原因菌とされている。今回の搬入牛では、病変部筋肉は水腫が激しく、褐色泥状の異臭を放つ液体が滲出し、また筋肉片が水に浮くほどのガス産生が認められたことから、悪性水腫が強く疑われた。しかしながら、病変部筋肉からは *C.haemolyticum* のみが検出されたため、悪性水腫とは診断できなかった。

C.haemolyticum は *C.novyi* (D型) と同一の菌とされており、牛の細菌性血色素尿症の原因とされている⁽³⁾。しかしながら、*C.haemolyticum* もガス壊疽類似のクロストリジウム感染症の原因となりうることから⁽²⁾、今回のような悪性水腫様症状を引き起こす可能性も考えられる。現時点では *C.haemolyticum* によって悪性水腫様症状を示したという報告はみられないため、今後当該菌による同様な症例に関するデータ蓄積が必要と思われる。

引用文献

- (1) 農林水産省消費・安全局監修. : 病性鑑定マニュアル第3版(2008)
- (2) 佐々木貴正ら. : 獣医畜産新報. 55:889-893(2002)
- (3) Nakamura,S.*et.al.* *J. Gen. Microbiol.* **129**,1473-1479,(1983)